periodontal 12　歯周病進行に伴う組織破壊-2　歯槽骨欠損

学習のポイント

歯槽骨の吸収形態を理解する．とくに骨壁数についてはプロービング，エックス線写真などの情報から判断する．

本項目のポイント

1　開窓と裂開は，唇側の骨壁が薄い場合に生じることがある．
2　残存骨壁数により歯槽骨欠損が分類される．ヘミセプター状歯槽骨欠損とは，1壁性の歯槽骨欠損であり，頬(唇)側および舌側の骨壁が吸収し，近心または遠心壁のどちらかが残存している状態である．
3　水平性骨吸収，垂直性骨吸収の違いは p.45 も参照．

骨壁数が最終的に確認できるのは，フラップ手術などで歯肉弁を剥離後，肉芽組織を除去したあとの状態である．歯周組織再生療法の適応症は，骨壁が比較的多く残存する，2壁性および3壁性骨欠損である．実際はクリアカットではなく，複合性の骨欠損も存在する．

1　1壁性および2壁性歯槽骨欠損のエックス線写真

下顎左側第一大臼歯近心部の歯槽骨欠損の違い

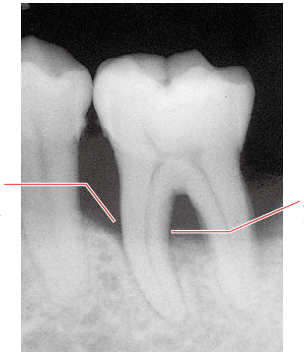

1壁性骨欠損

2壁性骨欠損

2　歯槽骨の開窓と裂開

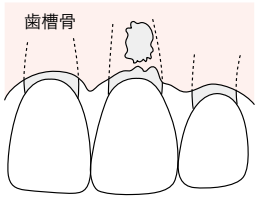

フェネストレーション(開窓)
歯槽骨からの露出歯根部は歯肉でおおわれている

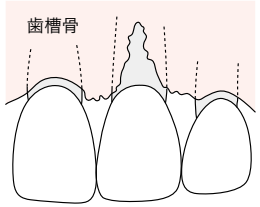

ディヒーセンス(裂開)
歯槽骨からの露出歯根部は歯肉退縮により部分的に露出する

3　歯槽骨欠損の分類(残っている骨の壁の数)

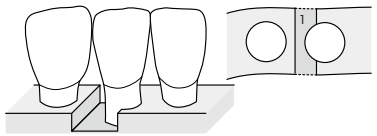

1壁性骨欠損

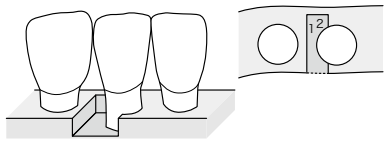

2壁性骨欠損

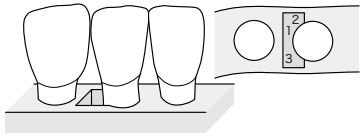

3壁性骨欠損

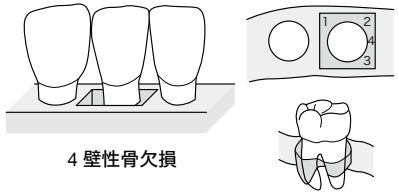

4壁性骨欠損

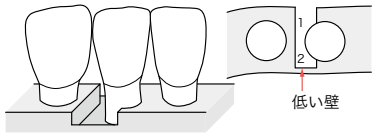

1壁・2壁混合性骨欠損

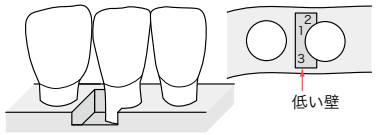

2壁・3壁混合性骨欠損

※部分的に骨壁が残存している場合を混合性(図は1壁・2壁と2壁・3壁混合性)骨欠損とよぶ
骨欠損の形態(骨壁の数)が骨欠損底部と上方部とで異なる状態

(Carranza Jr. F. A., Newman, M. G. ed：Clinical Periodontology., 8 th ed., W. B. Saunders Co., Philadelphia, 1996, 297，改変)